



OSTEOGÉNESIS IMPERFECTA CON MANIFESTACIONES BUCALES. A PROPÓSITO DE UN CASO

Autora principal: Perla Margarita Pacheco Morffi. Estudiante de cuarto año de la carrera de Estomatología. Facultad Ciencias Médicas Raúl Dorticós Torrado. Cienfuegos, Cuba. Correo: perl@nauta.cu

Coautores: Dr. José Danilo Pacheco González, Dra. Iliana del Carmen Morffi García

Resumen

Introducción: la Osteogénesis imperfecta es una enfermedad hereditaria que se caracteriza por la fragilidad del hueso, con aparición de fracturas hasta deformidades esqueléticas graves. **Objetivo:** describir las manifestaciones bucales presentes en un paciente con Osteogénesis imperfecta. **Caso Clínico:** paciente femenina de 17 años con evaluación genética de Osteogénesis imperfecta, presenta dentinogénesis imperfecta, permanencia de dientes temporales, dientes ectópicos e hiperplasia gingival medicamentosa. **Conclusiones:** las características orales de estos pacientes demandan una mayor vigilancia por parte del estomatólogo y permiten identificar clínicamente esta entidad patológica. El tratamiento con bifosfonatos permite la mejoría de la calidad de vida de estos pacientes, pero su repercusión en la salud oral es todavía incierta.

Palabras clave: Osteogénesis Imperfecta, Salud oral.

I. INTRODUCCIÓN

La Osteogénesis Imperfecta (OI), es una patología que presenta evidencias de su antigüedad en una momia que data de 1000 años AC, con presencia de huesos en forma de mosaico, color anormal de los dientes y piernas arqueadas. Conforman un grupo heterogéneo de síndromes del tejido conectivo. ¹⁻⁷



Congreso Internacional Estomatología 2020 (Virtual)
Facultad de Estomatología "Raúl González Sánchez"
Universidad de Ciencias Médicas de La Habana



La primera descripción científica de la misma fue dada por Olaus Jakob Ekman, en 1788. Aunque este término fue empleado por primeramente por Vrolik en 1849, significando "hueso anormalmente formado".^{1, 8}

En 1979, Sillence propuso una clasificación en cuatro tipos, empleada en la actualidad, abarcando en su mayoría la gama completa de la enfermedad, aunando el criterio clínico, el examen radiográfico y la herencia.³

En el 2002, Glorieux describió el tipo V, una nueva forma autosómica dominante de OI no asociada con mutaciones del colágeno tipo I, dentinogénesis imperfecta (DI) o escleras azules. Reporta también 8 casos del tipo VI, forma moderada a severa de la OI, con DI ausente.⁹

Los tipos de OI, según esta división, van desde el tipo I (el más frecuente y más leve) a los tipos II, III, IV, V, VI y VII, que presentan fenotipos variables de intensidad mayor.^{4, 6, 10}

Las cifras aproximadas de presentación según Chetty et al,³ tiene una incidencia de 6.5 por 100,000 nacidos vivos. De manera general, numerosos estudios coinciden estimando una incidencia que varía en el rango de 1 por cada 10,000 a 20,000 nacidos vivos.⁵⁻⁷

En el estudio de Kim et al,⁶ se afirma que sólo un pequeño número de los pacientes con OI que presentaron manifestaciones dentofaciales se informó en los estudios anteriores.

En la literatura reciente, se afirma que el número de personas con una variante de la OI III es muy alto en la población indígena de Sudáfrica.¹¹

La OI es la enfermedad congénita más frecuente del tejido óseo.¹²

El número total de afectados en Cuba no se conoce, dado que muchos de ellos desconocen padecer la enfermedad, al tener una sintomatología leve.

El objetivo del presente reporte de caso fue describir las manifestaciones bucales presentes en un paciente con Osteogénesis Imperfecta.



II. CASO CLÍNICO

Adolescente femenina de 17 años, que acude a consulta estomatológica acompañada de su madre. En el interrogatorio, la madre refiere que su hija fue producto de un embarazo que cursa con riesgo obstétrico, parto distócico (cesárea). En su estancia en el hospital se solicita interconsulta con Genética y Ortopedia por variadas malformaciones esqueléticas. En la evaluación se ofrece como impresión diagnóstica: Osteogénesis Imperfecta. Durante su primer año la niña se mantuvo con hipotonía generalizada, pobre sostén cefálico, retardo del desarrollo psicomotor, desnutrición y baja talla. Se le diagnostica, además, Epilepsia.

La madre refiere que la paciente es tratada con el Alendronato 70 mg (perteneciente a la familia de los bifosfonatos) y Fenobarbital 100mg (para el tratamiento de la Epilepsia).

Al examen físico y extraoral apreciamos tórax pequeño, deformidad en miembros inferiores impresionando secuelas de fracturas intrauterinas con lesiones simétricas, cráneo en desproporción a la cara, perfil convexo e implantación baja de las orejas.




Figura 1. A la izquierda) Vista de los miembros inferiores. (A la derecha) Vista de perfil para el examen extraoral y facial.

Al examen intraoral se aprecian en los dientes fracturas no complicadas de corona limitadas al esmalte en 11, 21 y 31. La coloración opalescente de los dientes, de forma marcada en 16, 17 y en el 54, diente temporal presente en la cavidad oral, denota la presencia de dentinogénesis imperfecta.

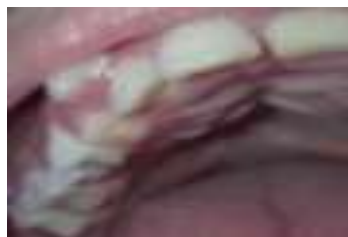

Figura 2. Vistas intraorales. Fisura palatina en su tercio posterior.



Se evidencia resalte aumentado, mordida abierta lateral simple, apiñamiento dentario moderado, y diastemas interincisivos en el sector superior en inferior, relación molar en neutroclusión y retrognatismo mandibular.

Se presenta labio superior hipotónico y fisura del paladar blando. Se considera la presencia de hiperplasia gingival medicamentosa difusa, por la ingestión de Fenobarbital desde edades tempranas.

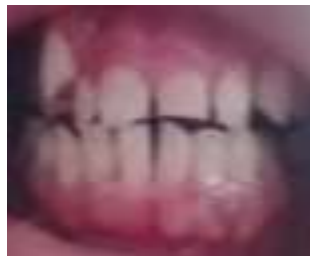

Figura 3. Vista para el examen oral desde un punto de vista periodontal

III. DISCUSIÓN

El diagnóstico de la OI está basado en varios rasgos clínicos y una historia familiar positiva, además de los exámenes radiográficos. Las pruebas especiales como el test genético y fibroblástico indispensables no son para el diagnóstico de la mayoría de los pacientes y muchos países por sus costos no las utilizan. ^{1, 3, 10}

En la mayoría de las personas, la OI es una enfermedad autosómica dominante relacionada con errores en las cadenas de colágeno, presente en el hueso, los tendones, los ligamentos y la esclera. ^{6, 11}

La OI es una afección con repercusión sistémica debido a defectos cuantitativos o cualitativos en la síntesis del procolágeno. ^{8, 11}

Esta enfermedad tiene una gran variabilidad clínica: fragilidad y deformaciones óseas que comprometen de la estatura, además de alteraciones en el desarrollo dentario e hiperlaxitud articular. Las escleras azules pueden o no aparecer. Esta enfermedad no implica un compromiso intelectual. ^{9, 10, 12-14}

Los problemas dentales son de difícil manejo debido a condiciones como la corta estatura, la brevedad del cuello, la apertura limitada de la boca y la movilidad. ¹¹



Congreso Internacional Estomatología 2020 (Virtual)
Facultad de Estomatología "Raúl González Sánchez"
Universidad de Ciencias Médicas de La Habana



En este punto coincidimos con Retrouve y et al.² acerca del micrognatismo presente en estos pacientes.

Según Rodríguez et al.⁹, los pacientes con OI, en su gran mayoría presentan disminución en su estatura respecto a su edad, así como una relativa macrocefalia debido a su pequeño tamaño corporal e hipoplasia maxilar con crecimiento normal de mandíbula, favoreciendo mordidas cruzadas posteriores.

La dentinogénesis imperfecta (DI) es una condición autosómica dominante, presente del 19–42% de los pacientes con OI, por lo que constituye el problema oral más frecuente de esta enfermedad. Se presentan dientes pequeños con respecto a la media, con esmalte normal y dentina defectuosa. El esmalte pierde soporte y se fractura, dando lugar a una coloración translúcida variable: azuladogrisáceo o ámbar opalescente. Los dientes temporales se afectan más que los permanentes.^{7, 9, 10} En el caso presentado, coincidiendo con los estudios citados, es evidente la mayor afectación del primer molar temporal superior derecho de la paciente.

Los tratamientos en pacientes con DI son complejo, en relación a la severidad de los casos: fractura de esmalte, atrición y afectación pulpar.^{6, 9}

En pacientes con OI se pueden encontrar oligodoncias con relativa frecuencia y las causas genéticas de estas pueden estar dadas por la presencia del labio y paladar fisurado, entre otras.^{2, 3, 6} En el presente caso no hay presencia de oligodoncias, pero el paladar fisurado fue un hallazgo coincidente con lo planteado.

Las maloclusiones, la permanencia de dientes deciduos en boca y la erupción ectópica de dientes son otras afecciones frecuentes en los individuos con OI. Según varios estudios, las maloclusiones clase I y III son típicas de estos pacientes en concordancia con los resultados hallados.^{7, 11, 15} Con estas afirmaciones también se identifica el presente caso, al presentar una maloclusión clase I de Angle.

Al igual que en el presente caso, algunos tipos de OI exponen entre sus características clínicas la presencia de escoliosis, gracias a las deformidades óseas.^{2, 7}

Según Yepes,¹¹ en relación al estado periodontal de los pacientes, no hay presencia de un aumento de la susceptibilidad a la enfermedad periodontal. En esta paciente es



evidente la enfermedad por el uso del fenobarbital, a lo que se suma una deficiente higiene bucal.

En los pacientes con OI el objetivo terapéutico fundamental se orienta hacia la disminución del riesgo de fracturas y dolor. No existe un único esquema, sino que el tratamiento debe adecuarse en forma individualizada y de común acuerdo entre el equipo multidisciplinario, el paciente y su familia.^{7, 10, 13}

Aunque no existe cura, los bifosfonatos han constituido la primera opción farmacológica, cuyo objetivo es aumentar la densidad del hueso y disminuir el número de fracturas, no descartándose el uso de suplementos de calcio y vitamina D.^{3, 10, 16}

Según nuestro análisis de la literatura actual, existen criterios contradictorios acerca de la relación riesgo-beneficio del uso de estos fármacos. Ruschel et al.,¹⁰ reporta el caso de una paciente con OI, que debuta con osteonecrosis múltiples, y se trata con bifosfonatos, que se retiran debido a una reacción adversa.

IV. CONCLUSIONES

Las afecciones bucales en la Osteogénesis imperfecta han sido tratadas a la par de las afecciones sistémicas a lo largo de la historia, de forma que el uso de los bifosfonatos ha mejorado la calidad de vida de estos pacientes, propiciando que los mismos puedan obtener tratamientos dentales diversos. En el presente reporte se pudieron describir las manifestaciones orales presentes en esta paciente, algunas con mayor frecuencia de presentación que otras. Estas características son debidas a la composición alterada del hueso y a las variaciones genéticas, siendo algunas muy distintivas, como la dentinogénesis imperfecta.

Referencias bibliográficas

1. Oduah GO, Firth GB, Pettifor JM, Thandrayen K. Management of osteogenesis imperfecta at the Chris Hani Baragwanath Hospital. SA orthop. j. [Internet]. 2017 June [cited 2019 Mar 11]; 16(2): 19-25. Available from: http://www.scielo.org.za/scielo.php?script=sci_arttext&pid=S1681-150X2017000200002&lng=en. <http://dx.doi.org/10.17159/2309-8309/2017/v16n2a1>.
2. Retrouvey JM, Taqi D, Tamimi F, Dagdeviren D, Glorieux FH, Lee B et al. Oro-dental and cranio-facial characteristics of osteogenesis imperfecta type V. Eur J Med Genet. 2018 Dec 26 [cited 2019 Mar 11]; pii: S1769-7212(18)30449-X. doi:



Congreso Internacional Estomatología 2020 (Virtual)
Facultad de Estomatología "Raúl González Sánchez"
Universidad de Ciencias Médicas de La Habana



- 10.1016/j.ejmg.2018.12.011.Available from:
<https://www.ncbi.nlm.nih.gov/pubmed/30593885>
3. Chetty M, Roberts TS, Stephen L, Beighton P. Craniofacial manifestations in osteogenesis imperfecta type III in South Africa. *BDJ Open*. 2017 Oct 20 [cited 2019 Mar 11]; 3:17021. doi: 10.1038/bdjopen.2017.21. Available from:
<https://www.ncbi.nlm.nih.gov/pubmed/29607091>
 4. Bendixen KH, Gjørup H, Baad-Hansen L, et al. Temporomandibular disorders and psychosocial status in osteogenesis imperfecta a cross-sectional study. *BMC Oral Health*. 2018 [cited 2019 Mar 11]; 18(1):35. doi: 10.1186/s12903-018-0497-3. Available from:
<https://www.ncbi.nlm.nih.gov/pubmed/29514671>
 5. Jabbour Z, Al-Khateeb A, Eimar H, Retrouvey JM, Rizkallah J, Glorieux FH. Genotype and malocclusion in patients with osteogenesis imperfecta. *Orthod Craniofac Res*. 2018 May [cited 2019 Mar 11]; 21(2):71-77. doi: 10.1111/ocr.12218. Available from:
<https://www.ncbi.nlm.nih.gov/pubmed/29388328>
 6. Kim MY, Kim CH. Iatrogenic mandibular fracture after open reduction and internal fixation in a patient with osteogenesis imperfecta. *Br J Oral Maxillofac Surg*. 2017 Nov [cited 2019 Mar 11]; 55(9):971-973. doi: 10.1016/j.bjoms.2017.09.003. Available from:
<https://www.ncbi.nlm.nih.gov/pubmed/29037585>
 7. Nguyen MS, Binh HD, Nguyen KM, et al. Occlusal features and need for orthodontic treatment in persons with osteogenesis imperfecta. *Clin Exp Dent Res*. 2017 [cited 2019 Mar 11]; 3(1):19-24. doi: 10.1002/cre2.53. Available from:
<https://www.ncbi.nlm.nih.gov/pubmed/29744175>
 8. Espíndola JA, Colín O, Delgado JA, Sunza A. Tratamiento de la osteogénesis imperfecta pediátrica con ácido zoledrónico. *Rev Esp Méd Quir [Internet]*. 2015 [citado 7/4/2019]; 20(): 178-183. Disponible en: <http://www.mediagraphic.com/pdfs/quirurgicas/rmq-2015/rmq152i.pdf>
 9. Rodríguez M, Fano V. Nivel de participación social, recreativa, deportiva e independencia de adolescentes y adultos jóvenes con osteogénesis imperfecta: Level of independence and of social, recreational and sports participation among adolescents and youth. *Arch. argent. pediatr. [Internet]*. 2016 Jun [citado 2019 Mar 11]; 114(3): 248-251. Disponible en: http://www.scielo.org.ar/scielo.php?script=sci_arttext&pid=S0325-00752016000300011&lng=es.
 10. Ruschel G, Agnoletto J, Hunhevicz C, Almeida B, Arruda O. Alternative option for osteogenesis imperfecta and trigeminal neuralgia. *Rev. Assoc. Med. Bras. [Internet]*. 2017 Apr [cited 2019 Mar 11]; 63(4): 307-310. Available from:
http://www.scielo.br/scielo.php?script=sci_arttext&pid=S0104-42302017000400307&lng=en.
 11. Yepes JF. Dental Manifestations of Pediatric Bone Disorders. *Curr Osteoporos Rep*. 2017 Dec [cited 2019 Mar 11]; 15(6):588-592. doi: 10.1007/s11914-017-0409-5. Available from:
<https://www.ncbi.nlm.nih.gov/pubmed/28965204>
 12. Lisa Gracia M., Córdoba Alonso A.I., Pérez Núñez M.I., Hernández Hernández JL. Osteonecrosis múltiples como forma de presentación de una osteogénesis imperfecta. *Rev Osteoporos Metab Miner [Internet]*. 2015 Mar [citado 2019 Mar 11]; 7(1): 23-26. Disponible en: http://scielo.isciii.es/scielo.php?script=sci_arttext&pid=S1889-836X2015000100006&lng=es.
 13. Fano V, del Pino M, Rodríguez M, Buceta S, Obregón G. Osteogénesis imperfecta: estudio de la calidad de vida en los niños. *Arch. argent. pediatr. [Internet]*. 2013 Ago [citado 2019 Mar 11]; 111(4): 328-331. Disponible en:



Congreso Internacional Estomatología 2020 (Virtual)
Facultad de Estomatología "Raúl González Sánchez"
Universidad de Ciencias Médicas de La Habana



- http://www.scielo.org.ar/scielo.php?script=sci_arttext&pid=S0325-00752013000400012&lng=es.
14. Ramírez A, Lazala O, Rondón F, Restrepo JF, Gamarra AI. Evidencia radiográfica de la acción de los bisfosfonatos en el esqueleto inmaduro. Rev.Colomb.Reumatol. [Internet]. 2009 June [cited 2019 Mar 11]; 16(2): 146-153. Available from: http://www.scielo.org.co/scielo.php?script=sci_arttext&pid=S0121-81232009000200004&lng=en.
 15. Sawyer C, Drysdale D.A Case Report for a Complex Denture Case on a Special Care Patient with Osteogenesis Imperfecta.Prim Dent J. 2015 May[cited 2019 Mar 11];4(2):77-81.Available from: <https://www.ncbi.nlm.nih.gov/pubmed/26556263>
 16. Chetty M, Roberts T, Stephen LXG, Beighton P. Dental implications of bisphosphonate therapy in osteogenesis imperfecta. S. Afr. dent. j. [Internet]. 2017 Oct [cited 2019 Mar 11]; 72(9): 424-428. Available from: http://www.scielo.org.za/scielo.php?script=sci_arttext&pid=S0011-85162017000900007&lng=en.